

Pathologies Poignets Maladie de Preiser

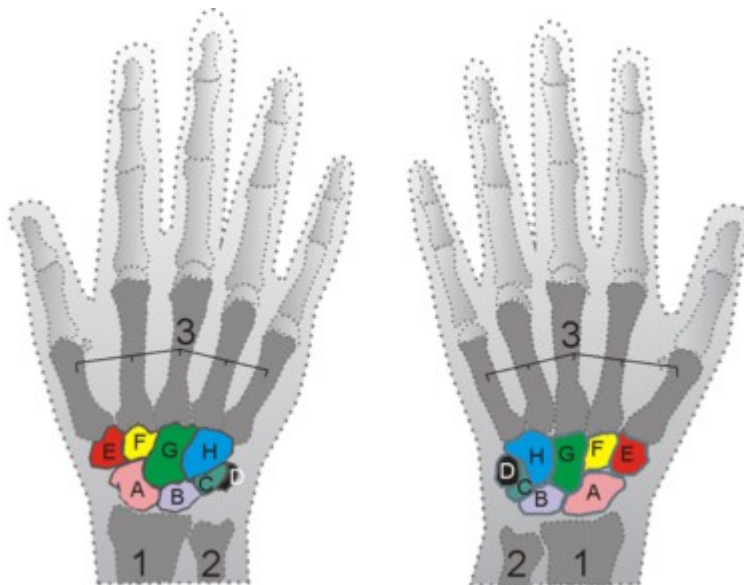


Page 1 / 1

RAPPEL ANATOMIQUE

Le poignet est une région du membre supérieur située entre la main et l'avant-bras, et contenant le carpe.

Élément-clé pour le fonctionnement de la main, il permet les mouvements (c'est-à-dire les changements de place et d'orientation) de la main par rapport à l'avant-bras, transmet les forces appliquées de la main à l'avant-bras, permet d'adapter la capacité de flexion-extension maximale des doigts et de la préhension.



1. Radius
2. Ulna ou Cubitus
3. Métacarpiens
- A. Scaphoïde
- B. Lunatum ou Semi lunaire
- C. Triquetrum ou Pyramidal
- D. Pisiforme
- E. Trapèze
- F. Trapézoïde
- G. Capitatum ou Grand os
- H. Hamatum ou Os crochu

MALADIE DE PREISER

Le Réseau Prévention Main IdF est un réseau de santé financé par
l'Agence Régionale de Santé d'IdF.

Téléphone : 01.45.57.21.80 - Email : contact@reseaumain.fr

Prendre un rendez-vous en ligne www.reseaumain.fr